

Наследственные каверномы головного мозга: анализ 12 семей

Д.м.н., в.н.с. О.Б. БЕЛОУСОВА¹, акад. РАН и РАМН А.Н. КОНОВАЛОВ¹, асп. Д.Н. ОКИШЕВ¹, к.м.н. О.Б. САЗОНОВА¹, зав. отд. А.Ю. ШАМОВ²

¹НИИ нейрохирургии им. акад. Н.Н. Бурденко (дир. — акад. РАН и РАМН А.Н. Коновалов), Москва; ²Городская клиническая больница №40, Екатеринбург

Hereditary cerebral cavernous malformations: analysis of 12 families

O.B. BELOUSOVA¹, A.N. KONOVALOV¹, D.N. OKISHEV¹, O.B. SAZONOVA¹, A.YU. SHAMOV²

¹Burdenko Neurosurgery Institute, Moscow; ²City Clinical Hospital №40, Moscow

Семейные (наследственные) кавернозные ангиомы ЦНС являются редкой патологией с аутосомно-доминантным типом наследования. Настоящая работа — первое обобщение семейных каверном в отечественной литературе. В 12 семьях у 27 человек обнаружены 54 типичные каверномы. В 8 семьях каверномы выявлены в двух поколениях, в 2 семьях — в трех поколениях. 46 каверном были расположены супратенториально, 8 — субтенториально. Множественные образования выявлены в 67% случаев. Заболевание проявилось клинически у 24 человек эпилептическими припадками (17 случаев) или кровоизлиянием (7). В 9 из 10 семей клинические симптомы в каждом следующем поколении развивались в более раннем возрасте, чем в предыдущем. Хирургическое вмешательство выполнено у 14 больных: у 13 удалены 15 каверном, 1 — выполнена вентрикулостомия III желудочка. Обсуждаются вопросы диагностики, особенности ведения членов семей с симптоматическими и бессимптомными формами заболевания, направления и перспективы дальнейших исследований.

Ключевые слова: кавернома, кавернозная мальформация, семейные каверномы, наследственные каверномы, микрохирургия каверном, исходы лечения каверном.

Familial (hereditary) cerebral cavernous malformations (CCM) are rare disorders, they have autosomal-dominant type of inheritance. We report 12 families of non-Hispanic descent in which 54 typical CCM were discovered. In 8 families CCM were identified in 2 generations, in 2 — in 3 generations. 46 lesions were supratentorial, 8 — subtentorial. Multiple lesions were present in 67% of cases. Manifestation was observed in 24 persons, including seizures in 17 and hemorrhage in 7. In 9 of 10 families onset of symptoms was earlier with every next generation. In one patient asymptomatic parietal CCM was associated with symptomatic posterior fossa AVM and cutaneous angioma. On the follow-up MRI revealed no new lesions. Surgical treatment was performed in 14 cases: in 13 patients 15 CCM were removed, and 1 patient underwent third ventriculostomy. The paper discusses evaluation and management of families with symptomatic and asymptomatic types of disease, trends and perspectives of further investigations.

Key words: cavernoma, cavernous malformation, familial cavernoma, hereditary cavernoma, microsurgery of cavernoma, outcomes in cavernoma.

Семейные (наследственные) формы кавернозных ангиом ЦНС являются редкой патологией с аутосомно-доминантным типом наследования [6, 14, 27, 32]. Несмотря на общность морфологии и клинических проявлений при спорадических и семейных каверномах, семейные случаи имеют ряд особенностей, которые определяют тактику ведения и лечения членов семей с этой патологией. Прежде всего это решение вопроса о методе лечения больного с клиническими проявлениями заболевания, особенно при характерных для семейной формы множественных каверномах. Необходимо также определение тактики ведения бессимптомного носителя каверном. Важным аспектом проблемы представляется информирование членов семей о возможности клинического проявления данной патологии у «здоровых» родственников и в последующих поколениях. Имеющиеся в настоящее время возможности изучения функционирования патологи-

ческих генов в семьях с наследственным вариантом заболевания открывают путь исследованиям по предотвращению рождения ребенка-носителя и блокированию клинических проявлений патологии [25].

В связи с этим исследования клинических и генетических аспектов семейных каверном (СК) многие годы остаются в центре внимания [6, 15, 25, 32].

К семейным формам каверном относят случаи, при которых эти образования обнаруживают у 2 и более кровных родственников. Начиная с первой публикации в 1928 г. [18] и до появления магнитно-резонансной томографии (МРТ), выявление и изучение семейных случаев базировалось на результатах клинических и морфологических исследований [5, 7, 17, 27, 30]. Появление МРТ существенно изменило возможности изучения как спорадических, так и семейных каверном. Обладая высокой специфичностью в диагностике этих образований, метод позволил анализировать самые разные аспекты па-

тологии у оперированных и неоперированных больных, включая соотношение клинических и бессимптомных форм, распространенность патологии в отдельной семье, варианты наследования, локализацию и количество образований, их динамику и ряд других вопросов [6, 8, 28, 32]. На протяжении последнего десятилетия быстрыми темпами идет изучение генетики СК [4, 9, 11, 15, 19, 22, 25, 31].

В России публикации по клиническим аспектам СК практически отсутствуют, а генетические исследования пока не начаты.

Цель работы — обобщение клинических данных по семейным формам кавернозных ангиом, выявленных в НИИ нейрохирургии им. Н.Н. Бурденко, оценка эффективности использованной лечебной тактики и определение круга вопросов, решение которых позволит улучшить качество лечения больных с данной патологией.

Материал и методы

Работа основана на обобщении сведений по СК, полученных за период систематической регистрации больных с кавернозными ангиомами, проходивших стацио-

нарное или амбулаторное обследование и лечение в НИИ нейрохирургии им. Н.Н. Бурденко с 1992 по 2010 г. Обследованы семьи, имеющие не менее двух носителей симптоматических или бессимптомных каверном. Основным инструментом диагностики СК служил семейный анамнез больного, обратившегося в институт по поводу клинически проявившейся каверномы. Наиболее часто встречались следующие варианты: выявление при опросе больного или членов его семьи родственника, страдающего патологией ЦНС неустановленной этиологии, и проведение данному родственнику МРТ (наблюдение №1, рис. 1), либо наличие в семье родственника, у которого ранее была диагностирована симптоматическая кавернома (наблюдение №2, рис. 2). Значительно реже МРТ выполняли кровным родственникам больного, не имеющим признаков патологии ЦНС. Такие исследования могли быть выполнены, во-первых, только с согласия самих родственников, которое не всегда удавалось получить, так как многие негативно относятся к обследованию «здоровых» членов семьи, особенно детей. Во-вторых, исследования требовали материальных затрат, что нередко являлось препятствием для обследования. Лишь в отдельных семьях информированные о возможности семейной патологии больные побудили своих родных самостоятельно пройти обследование еще до обращения пробанда в институт.

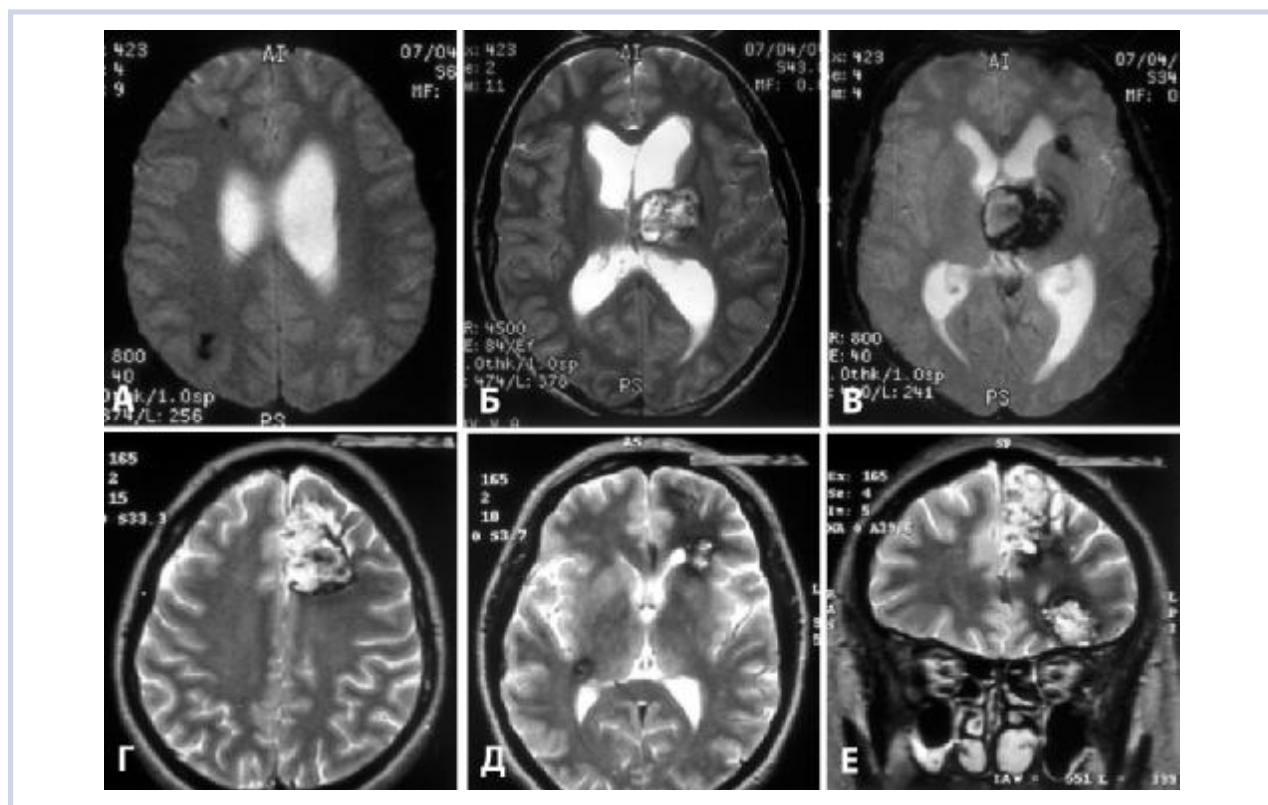


Рис. 1. Наблюдение 1, семья №10.

а—в — МР-томограммы больного Ф-ва. Диагноз: множественные (4) каверномы головного мозга.

а — мелкие каверномы лобной и теменной долей справа (режим T2* (GRE));

б, в — крупная кавернома зрительного бугра слева; мелкая кавернома глубинных отделов левой лобной доли.

г—е — МР-томограммы больной Ф-ной. Диагноз: множественные (3) каверномы головного мозга.

г — кавернома медиальных отделов левой лобной доли (режим T2);

д — небольшая кавернома глубинных отделов правой височной доли. Видна также часть каверномы левой лобной доли (режим T2);

е — кавернома базальных отделов левой лобной доли, кавернома медиальных отделов левой лобной доли (режим T2).

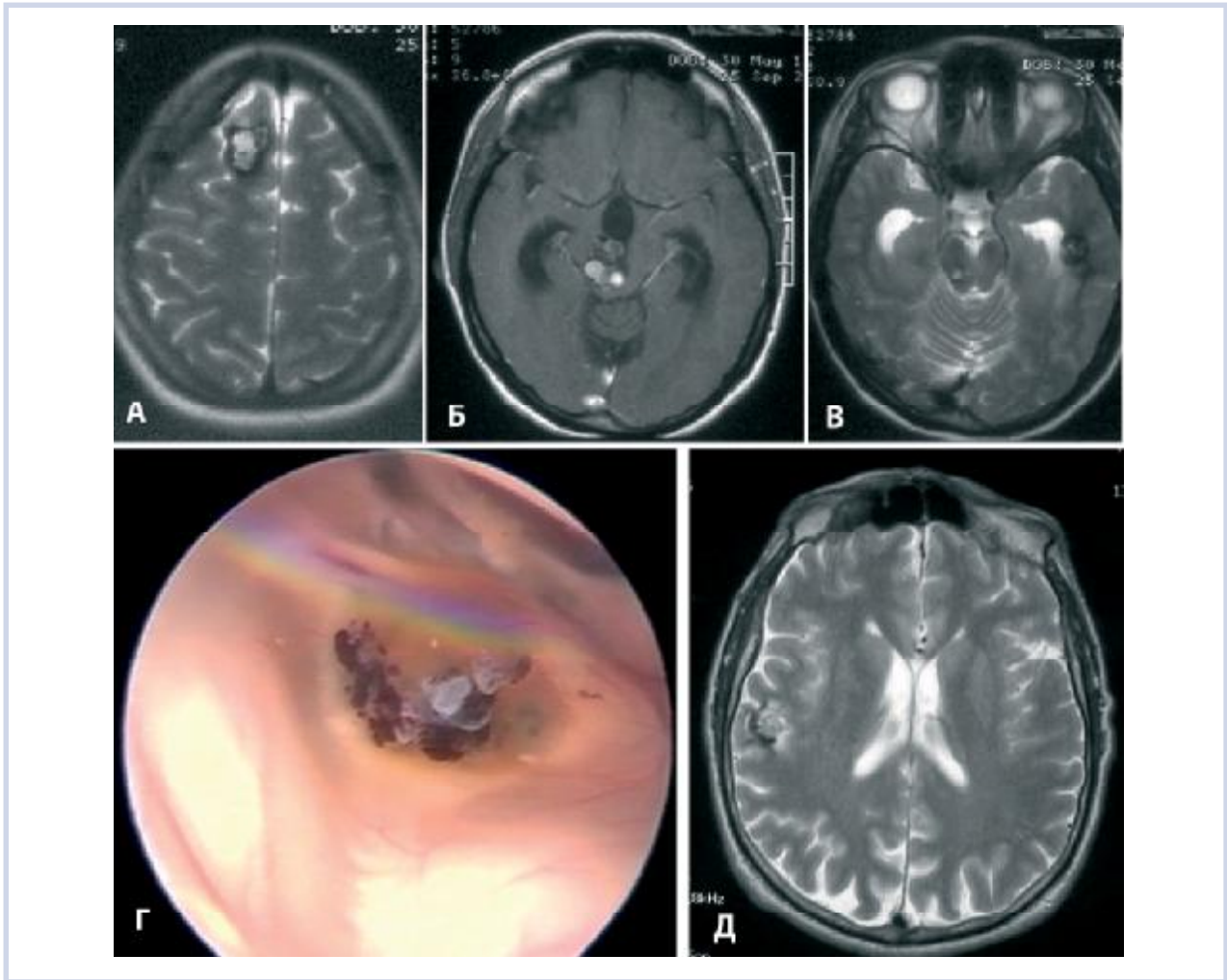


Рис. 2. Наблюдение 2, семья №4.

а—в — МР-томограммы больной К-ной. Диагноз: множественные (3) каверномы головного мозга.

а — кавернома полюса правой лобной доли (режим T2);

б — кавернома среднего мозга, окклюзионная гидроцефалия (режим T1);

в — кавернома левой височной доли. Виден также фрагмент каверномы среднего мозга справа (режим T2);

г — кавернома среднего мозга (субэпендимарный фрагмент в проекции силвиева водопровода), вид на эндоскопической операции;

д — МРТ больного П-ва. Диагноз: субкортикальная кавернома правой височной доли (режим T2).

Точный гистологический диагноз каверномы установлен только для оперированных больных. Для неоперированных больных основой диагноза служило сочетание семейного анамнеза и выявление типичной картины каверномы при МРТ в стандартных режимах (T1, T2), а в последнее время — и в режиме T2* (GRE) (рис. 3). Если МРТ по каким-либо причинам не была выполнена, а характер клинических проявлений у родственника больного был типичен для клинических проявлений каверном, семью фиксировали в группе условно доказанной семейной формы.

Как оперированные, так и неоперированные больные находятся под наблюдением института. Длительность наблюдения — от нескольких месяцев до 20 лет.

Результаты

Общая характеристика

Нами выявлено 12 семей с подтвержденными при МРТ или операции СК, а также 4 семьи, в кото-

рых больные с доказанными каверномами имели родственников с клиническими проявлениями, типичными для каверном, однако МРТ проведена не была (табл. 1).

В 12 семьях с подтвержденной семейной формой каверномы обнаружены у 27 человек (19 женщин, 8 мужчин). Кроме того, в этих семьях установлены еще 6 кровных родственников с типичными проявлениями болезни, не прошедшими обследования, объективно подтверждающего наличие каверномы. Большинство этих родственников — пожилые или уже умершие люди, прожившие основную часть жизни или всю жизнь в «докомпьютерный» период развития медицины (рис. 4). При дальнейшем изложении материала будет представлен анализ только подтвержденных при МРТ или в ходе операции случаев.

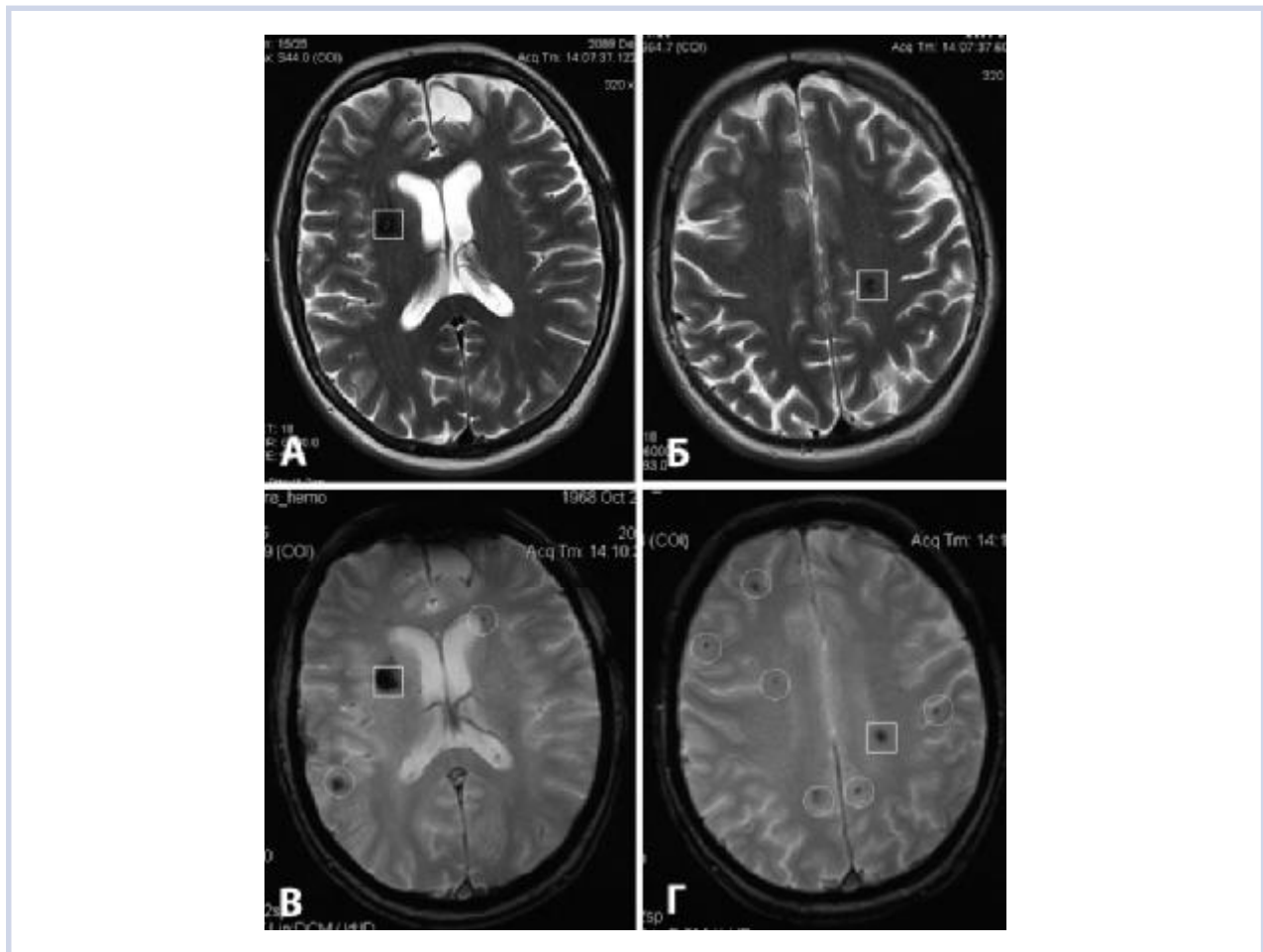


Рис. 3. Диагностика каверном при МРТ в различных режимах.

а, б — МРТ в режиме T2: кавернома глубинных отделов лобной доли справа; кавернома заднелобной области слева; в, г — МРТ в режиме T2* (GRE): дополнительно видны многочисленные (8) точечные патологические сосудистые образования (каверномы или телеангиэктазии).

В 8 семьях каверномы выявлены в двух поколениях (родители — дети), в 2 семьях — в трех поколениях (в одной из них еще два поколения имели клинические симптомы в виде эпилептических припадков), в 2 семьях — в одном поколении (братья и сестры). В случаях с клиническим проявлением заболевания возраст на момент возникновения первых симптомов составил от 1,5 мес до 59 лет (средний возраст 25,4 года). Заболевание манифестировало в детском и юношеском возрасте (до 16 лет) в 41,6% случаев.

Среди 27 человек с подтвержденными каверномами одиночные образования выявлены у 9, множественные — у 18 (67%). Всего у 27 человек обнаружены 54 типичные каверномы. Помимо типичных, у 5 больных дополнительно выявлены так называемые «точечные» образования в виде округлых участков сигнала низкой интенсивности диаметром несколько миллиметров (IV тип по J. Zabramski [32]), количество которых могло превышать несколько десятков. Необходимо отметить, что принадлеж-

ность этих образований к классу каверном при отсутствии гистологического подтверждения остается спорной [3, 4, 18, 23]. В одной семье могли быть родственники только с одиночными образованиями, только с множественными образованиями, а также с обоими вариантами.

Среди больных с множественными каверномами количество образований у 1 человека составляло от 2 до 5 (за исключением множественных точечных образований). Размеры каверном были самыми разнообразными — от 10 мм до 7 см в диаметре (см. рис. 1—3; рис. 5). Локализация каверном не отличалась от таковой при спорадических формах — образования можно было обнаружить в любых отделах головного мозга, при множественных каверномах — в самых разных сочетаниях. Как и при спорадических каверномах, большинство образований находилось в супратенториальных структурах, преимущественно в коре и белом веществе полушарий, реже — в подкорковых ядрах и зрительном бугре. Суб-

Таблица 1. Общая характеристика семей с наследственными каверномами головного мозга

№ семьи	ФИО пробанда	СК доказана да/нет	Пробанд обследован стационарно/амбулаторно	Год первого обращения в Нейрохирургический институт	Диагноз пробанда	Число родственников с каверномой	
						доказанной	предполагаемой
1	А-ва Э.	Да	Стационарно	1999	Кавернома правой лобной доли	1	0
2	Г-ва Т.	”	”	2010	МК ГМ	0	1
3	Г-н В.	”	”	1999	МК ГМ	2	0
4	К-на Л.	”	”	2006	МК ГМ	2	1
5	К-ва Е.	”	”	2008	МК ГМ	1	2
6	М-д О.	”	Амбулаторно	2010	МК ГМ	1	1
7	Р-ва Е.	”	”	2010	МК ГМ	2	2
8	С-ва А.	”	Стационарно	1998	МК ГМ	1	0
9	Т-на П.	”	”	2006	Кавернома мозжечка	1	0
10	Ф-в В.	”	”	2004	МК ГМ	1	0
11	Ш-на Л.	”	Амбулаторно	2007	МК ГМ	1	0
12	Я-ко Ю.	”	”	2000	МК ГМ	1	0
Всего		12	8/4			15	6
13*	Б-ва Л.	Нет	Амбулаторно	2004	МК ЦНС	0	1
14*	В-ов В.	”	Стационарно	2009	Кавернома затылочной доли	0	1
15*	Г-ин Н.	”	”	2010	МК ГМ	0	2
16*	К-ин А.	”	Амбулаторно	2010	Кавернома поясной извилины справа	0	1
Всего		4	2/2			0	5
Итого		16	10/6			15	11

Примечание. * — семьи, в которых семейная форма не доказана методами нейровизуализации, далее в статье не рассматриваются. МК ГМ — множественные каверномы головного мозга.

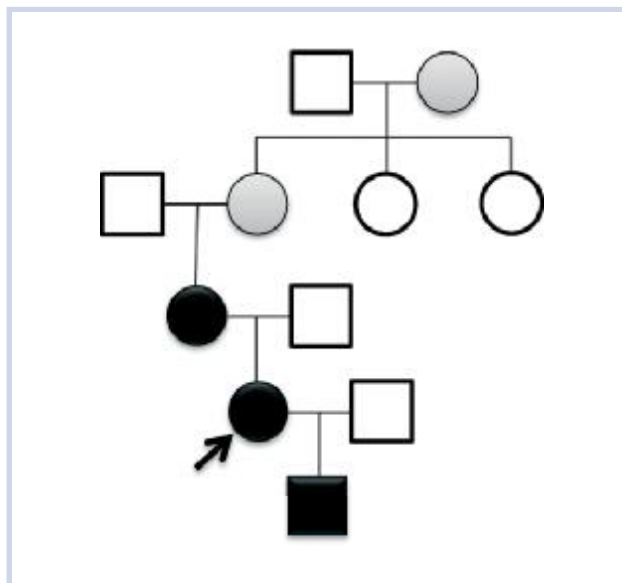


Рис. 4. Родословная семьи №7.

& — пробанд;

○, □ — клинически здоровые члены семьи;

●, ■ — члены семьи с клинически проявившимися множественными каверномами, подтвержденными при МРТ;

▮ — члены семьи с длительным анамнезом эпилептических припадков. КТ, МРТ не проводилась.

тенториально обнаружено 8 каверном: 4 — в стволе мозга и 4 — в мозжечке. В одном случае имела место сочетанная патология в виде бессимптомной каверномы теменной доли, артериовенозной мальформации мозжечка и ангиомы кожи спины.

Клинические проявления

Среди 27 пациентов клинические проявления, обусловленные каверномами, были у 24, бессимптомное носительство — у 3.

Как и при спорадических каверномах, самым частым клиническим симптомом являлись эпилептические припадки — у 17 больных. У 4 из этих больных первый припадок развился на фоне кровоизлияния. У 7 больных наблюдалась типичная картина кровоизлияния из каверномы с острым или подострым развитием очаговых симптомов. В 9 из 10 семей клинические проявления болезни в каждом следующем поколении возникали раньше, чем в предыдущем, в том числе в 5 случаях — в детском возрасте (от 4 мес жизни до 10 лет).

Лечение

При определении тактики лечения больных с семейными каверномами пользовались общими для всех каверном принципами: наблюдение в бессимптомных случаях, удаление симптоматических каверном до-

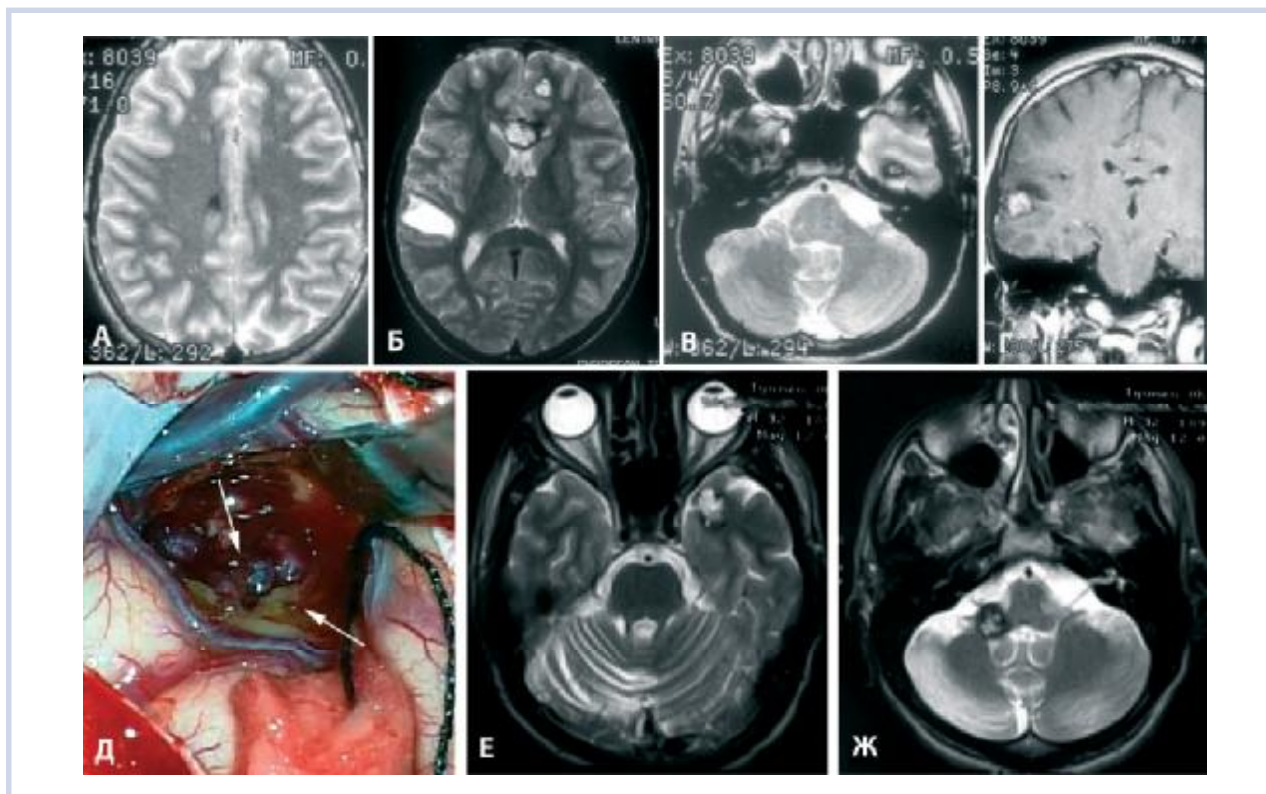


Рис. 5. Наблюдение 3, семья №3.

- а–г — МР-томограммы больного Г-н. Диагноз: множественные (5) каверномы головного мозга.
 а — небольшая кавернома задних отделов правой лобной доли (режим Т2);
 б, г — кавернома полюса левой лобной доли; кавернома колена мозолистого тела; кавернома субкортикальных отделов правой височной доли с признаками кровоизлияния (режим Т2, Т1);
 в — кавернома базальных отделов левой височной доли (режим Т2);
 д — кавернома правой височной доли на операции. Стрелками указаны отдельные каверны и окружающее мозговое вещество со следами перенесенных кровоизлияний.
 е, ж — МР-томограммы больного Х-н. Диагноз: множественные (2) каверномы головного мозга.
 е — кавернома полюса левой височной доли (режим Т2);
 ж — кавернома медиальных отделов правой гемисферы мозжечка (режим Т2).

ступной локализации, удаление каверном сложной локализации в случае повторных кровоизлияний с развитием стойких очаговых симптомов или при частых эпилептических припадках, резистентных к терапии. Учитывая доброкачественный характер заболевания, хирургическое вмешательство выполняли только при информированном согласии пациента.

Данные о проведении хирургического лечения больных суммированы в табл. 2.

Из обратившихся в институт 12 больных с СК операция по удалению каверномы предложена 7 больным: 6 были оперированы в ближайшие сроки после обращения, 1 согласился на операцию через 9 лет (наблюдение №3, рис. 5, а–д).

В одном наблюдении хирургическое вмешательство ограничилось вентрикулотомией III желудочка по поводу окклюзионной гидроцефалии, развившейся после кровоизлияния из каверномы среднего мозга, удаление которой было признано необоснованным (наблюдение №2, см. рис. 2, б, г). В ходе обследования у 7 родственников этих 12 больных об-

наружены каверномы различной локализации. Двум из них предложена операция, один больной воздержался, второй был оперирован.

Таким образом, удаление каверномы в институте произведено 8 больным, причем 2 из них были членами одной семьи (наблюдение №3). В 6 случаях произведено удаление полушарных каверном, проявившихся эпилептическими припадками, в одном случае — каверномы верхних отделов зрительного бугра, проявившейся кровоизлиянием (наблюдение №1), в одном — гигантской каверномы задней черепной ямки с псевдотуморозным течением у 4-месячного ребенка [2]. Решение вопроса об операции было наиболее сложным у больных с множественными образованиями в связи с проблемой определения каверномы, явившейся причиной клинических симптомов. Решение основывалось, главным образом, на клинических проявлениях заболевания (тип припадков, характер очаговых симптомов) и наличии признаков кровоизлияния из каверномы на КТ- или МР-томограммах. Дополнительно исполь-

Таблица 2. Хирургические вмешательства у больных с СК

Лечебное учреждение	Оперированные		Неоперированные		Всего больных/ операций
	удаление каверномы (больные/операции)	другая операция (больные)	операция предложена, отказались	операция не показана	
НИИ нейрохирургии	8/8	1	2	10	21/9
Другие медицинские учреждения	5/7	1	Нет данных	Нет данных	6/8
Итого	13/15	2	2	10	27/17

зовали результаты ЭЭГ, однако при частом отсутствии или нелокализованном характере эпилептоидной активности эти сведения не были решающими. При множественных каверномах во всех случаях было удалено только одно образование, признанное причиной клинических проявлений.

Из 8 родственников, которым диагноз каверномы поставлен до обращения пробандов в институт, симптоматические каверномы удалены у 5. Операции выполнены в разных стационарах России и за рубежом. Двум больным удалены по 2 каверномы (у 1 — одновременно, у 1 — с интервалом 1 год). У 1 больной удалена артериовенозная мальформация мозжечка, проявившаяся тяжелым кровоизлиянием, и ангиома кожи спины.

Результаты операций

У оперированных в институте больных послеоперационное течение в большинстве случаев было благоприятным — без появления новых неврологических расстройств и с полным или частичным регрессом имевшейся до операции симптоматики. В 1 случае в связи с неполным удалением каверномы зрительного бугра образовалась гематома, потребовавшая повторной операции через сутки (наблюдение №1).

Результаты динамики эпилептических припадков после операции соответствовали таковым при лечении спорадических каверном [1]: у 3 больных за период наблюдения от 2 до 10 лет припадки не возобновлялись (2 больные — с одиночными каверномами, 1 — с множественными каверномами больших полушарий), у 1 больного стали реже, у 1 — сохранились на дооперационном уровне (оба случая — множественные каверномы).

Таким образом, из 9 оперированных больных хороший результат к настоящему времени достигнут у 7, а полностью излеченными можно считать 5 больных.

В целом в 12 семьях с наследственными кавернозными ангиомами из 24 человек с симптоматическими формами патологии в разных медицинских учреждениях были оперированы 14. В ходе хирургических вмешательств 13 больным удалено 15 каверном, 1 больной произведена вентрикулостомия III желудочка. При множественных каверномах все об-

разования удалены только в 1 случае путем повторных операций. В 3 семьях операции выполнены несколькими родственникам. Полностью излеченными среди оперированных (удалены все каверномы, нет неврологического дефекта, нет эпилептических припадков) следует считать 5 больных, у 6 сохраняется либо имевшаяся до операции симптоматика, либо риск манифестации неудаленных каверном.

Неоперированные больные

Не оперированы 11 больных. В 6 случаях отказ хирургов от операции был обусловлен сложной локализацией каверномы в сочетании с минимальными клиническими проявлениями, в 3 — бессимптомными каверномами. Двое больных воздержались от предложенной операции. Все эти больные за время наблюдения остаются в стабильном состоянии. Переход бессимптомных каверном в симптоматические не отмечен.

При повторной МРТ как у оперированных, так и у неоперированных больных особое внимание обращали на изменение размеров имевшихся ранее каверном и появление новых образований. Ни в одном наблюдении таких изменений не зафиксировано.

Наблюдение 1. Семья №10

Больной Ф-в В., 1988 г. рождения. Клинический диагноз: множественные (4) каверномы головного мозга.

Анамнез болезни: с 15 лет — периодическая головная боль. 02.03.04 г. появилась интенсивная головная боль, сонливость, спустя сутки — рвота. 10.03.04 госпитализирован по месту жительства с диагнозом «менингит», при ЛП получен кровяной ликвор. Переведен в нейрохирургическое отделение Воронежа, где при КТ выявлено объемное образование зрительного бугра слева с признаками кровоизлияния. Ангиография патологии не выявила. Поступил в НИИ нейрохирургии 07.04.04.

При поступлении: в ясном сознании, ориентирован полностью. Выраженный симптом Кернига с двух сторон. Спонтанный горизонтальный нистагм при взоре в стороны. При МРТ 07.04.04 выявлены множественные объемные образования головного мозга: крупное образование в верхних отделах зрительного бугра слева, с признаками перенесенного кровоизлияния; мелкие образования в теменной до-

ле справа и в лобных долях справа и слева (см. рис. 1, а, б).

Ход лечения: учитывая молодой возраст больного и факт кровоизлияния из каверномы зрительно-бугра, 12.04.04 выполнена операция: опорожнение гематомы и удаление кавернозной ангиомы левого зрительного бугра. В ходе операции вскрыта и удалена гематома, состоявшая из жидкой крови и организовавшихся сгустков, мобилизована и практически полностью удалена капсула гематомы. В базально-латеральных отделах гематомы обнаружена типичная кавернома, имевшая вид гроздьев венозных полостей, которые отделены от мозга и удалены. Кровотечение из ложа каверномы остановлено с помощью коагуляции и гемостатической марли.

Гистологический диагноз: смешанный порок развития сосудов с кровоизлияниями различной давности. В раннем послеоперационном периоде ухудшения состояния не было, однако при КТ выявлена гематома в ложе операции, которая постепенно увеличилась, в связи с чем 16.04.04 произведена *ревизия операционной раны* с удалением гематомы. Дальнейшее течение без особенностей. Выписан 18.05.04.

Катамнез: осмотрен в НИИ нейрохирургии 13.05.05. Жалобы на периодическую головную боль, шум в голове, боли в области сердца, приступы жжения и ломоты в ногах, снижение памяти. 28.04.05 перенес генерализованный судорожный эпилептический припадок. Не работает. Инвалид II группы. При осмотре выявляются умеренные когнитивные, эмоционально-личностные нарушения. На представленных КТ-томограммах от 28.04.05 небольшой участок повышенной плотности в проекции левого зрительного бугра (зона операции). В остальном картина соответствует предыдущим исследованиям.

Семейный анамнез

Мать больного, Ф-ва, с 16 лет страдает генерализованными судорожными эпилептическими припадками. После вторых родов был эпизод интенсивной головной боли. Лечилась с диагнозом «эпилепсия», принимала бензонал, на фоне которого сохранялись редкие припадки. В возрасте 30 лет приступы прекратились. В настоящее время антиконвульсанты не принимает. Инструментальных обследований не проходила.

В НИИ нейрохирургии выполнена МРТ, при которой выявлены три крупные объемные образования больших полушарий (см. рис. 1, г—е). Учитывая длительный период ремиссии эпилептических припадков, решено оставить больную под наблюдением.

У других кровных родственников клинических признаков патологии ЦНС нет.

Предложено выполнение МРТ кровным родственникам по месту жительства.

Наблюдение 2. Семья №4

Больная К-на Л., 1972 года рождения. Клинический диагноз: множественные каверномы головного мозга.

Обратилась в поликлинику НИИ нейрохирургии 26.09.06 с жалобами на периодическую головную боль и ухудшение зрения.

Анамнез болезни: в 2002 г. появилась интенсивная головная боль, ухудшилось зрение. Лечилась по месту жительства, КТ, МРТ не производились, выписаны очки. Через 2 мес зрение восстановилось. В марте 2006 г. появились легкие нарушения статики и походки. В августе 2006 г. вновь появилась головная боль и ухудшение зрения. Лечилась с диагнозом «вегетососудистая дистония». 04.09.06 упала на улице, сознания не теряла. 12.09.06 выполнена КТ головы, при которой выявлены множественные объемные образования мозга, выраженная гидроцефалия с перивентрикулярным отеком. Направлена в институт, где при МРТ 25.09.06 выявлены множественные каверномы головного мозга: кавернома в правой ножке мозга с распространением в III желудочек и частичной окклюзией силвиева водопровода, с признаками кровоизлияния; небольшие каверномы правой лобной доли и левой височной доли (см. рис. 2, а—в). 03.10.06 госпитализирована в институт.

Из общего анамнеза: чемпионка России по академической гребле в юношеской группе. Множественные подкожные липомы, часть из которых удалена.

При поступлении: ожирение II степени. Выраженная общемозговая симптоматика в виде сильной головной боли, заторможенности; мезэнцефальные симптомы, экстрапирамидные симптомы в правых конечностях, выраженные нарушения статики и походки.

Ход лечения: учитывая, что ведущими в клинической картине являются симптомы окклюзионной гидроцефалии, а удаление каверномы среднего мозга сопряжено с высоким риском нарастания очаговой симптоматики, 10.10.06 выполнена операция-перфорация дна III желудочка. В ходе операции через эндоскоп была хорошо видна субэпендимарная кавернома (см. рис. 2, г). В послеоперационном периоде отмечен постепенный регресс общемозговых симптомов. Выписана 19.10.06.

Катамнез: периодически обращается в институт для контрольного обследования, последнее обращение — 21.09.10. Состояние стабильное, ведет активный образ жизни. Сохраняется мягкая мезэнцефальная симптоматика. МРТ — без динамики.

Семейный анамнез

Отец, П-в, 1947 года рождения.

Анамнез болезни: в мае 2006 г. перенес шесть генерализованных судорожных эпилептических припадков, после последнего появился центральный парез лицевого нерва справа, нарушение речи. При

МРТ выявлены признаки каверномы в заднелобной области справа, диаметром около 2 см (см. рис. 2, д). Обратился в ФГУ Научный медико-хирургический центр Минздрава РФ им. Н.И. Пирогова, где 22.06.06 была выполнена операция: удаление гематомы правой лобной доли с использованием навигационной системы Stealth.

Гистологический диагноз: кавернозная ангиома. Послеоперационный период без осложнений, очаговая симптоматика регрессировала. Контрольная КТ 30.06.06 — послеоперационная киста в месте удаленной каверномы.

Катамнез: до настоящего времени состояние стабильное, припадков нет.

Есть также сведения о том, что у дочери больной найдено небольшое объемное образование в базальных отделах правой лобной доли. Сестра больной жалуется на частую головную боль, при КТ выявлено неуточненное объемное образование задней черепной ямки.

Наблюдение 3. Семья №3

Больной Г-н В., 1985 года рождения. Клинический диагноз: множественные (5) каверномы головного мозга.

Наблюдается в НИИ нейрохирургии с 1999 г. по настоящее время.

Анамнез болезни: с юности — частая головная боль. В 1999 г. появились приступы, во время которых реальные голоса воспринимал как очень громкие, измененные. 12.08.99 выполнена МРТ головы, обнаружены 5 каверном головного мозга: в правой лобной доле, в полюсе левой лобной доли, в коллене мозолистого тела, в правой височной доле (субкортикально), в левой височной доле (см. рис. 5, а—г). В 2002, 2004 и 2008 г. — генерализованные судорожные припадки. С 2004 г. — учащение парциальных припадков до нескольких в неделю и их изменение — помимо голосов стал слышать мелодии. Повторные МРТ в 2002 и 2004 г., выполненные сразу после генерализованных приступов, признаков свежих кровоизлияний и других изменений в состоянии каверном не выявили. При повторных ЭЭГ определялась негрубая эпилептиформная активность в височно-теменной области справа. С 2004 г. начал постоянный прием финлепсина, 600 мг в сутки, на фоне приема приступы сохранялись. В 2005 г. предложено удаление каверномы правой височной доли, которая по характеру припадков признана симптоматической. От операции воздержался. Вел обычный образ жизни, закончил институт, начал работать. В 2008 г. после удачной операции у родной сестры (см. ниже) согласился на вмешательство. Операция 26.05.08 — удаление каверномы средних отделов силвиевой щели справа, выполнялась с ультразвуковой навигацией и ЭКоГ (электрокортикограмма). В ходе операции удалена кавернома и резецировано окружавшее ее измененное мозговое вещество с признаками глиального перерождения

(см. рис. 5, д). При интраоперационной ЭКоГ патологической активности не было.

Гистология: кавернома. Послеоперационный период без осложнений. Продолжал прием финлепсина в прежней дозе. Приступы отсутствовали. Примерно через несколько месяцев после операции возобновились парциальные припадки (слышит мелодию) с частотой 2—3 раза в неделю, весной 2010 г. перенес генерализованный судорожный приступ. С 13.07.10 переведен на ламиктал.

Семейный анамнез

Родная сестра, Г-н Р., 1995 года рождения.

Под наблюдением в НИИ нейрохирургии с 2006 г. по настоящее время.

Анамнез болезни: в ноябре 1997 г. в возрасте 2,5 года с интервалом 16 дней перенесла два генерализованных эпилептических припадка, последний сопровождался развитием правостороннего гемипареза, который через несколько часов регрессировал. Сразу произведена КТ, при которой обнаружены признаки внутримозговой гематомы диаметром 2 см в левой теменной доле, субкортикально. Начала постоянный прием антиконвульсантов. В феврале 1998 г. при МРТ выявлена типичная кавернома диаметром 1 см. В последующие годы состояние оставалось стабильным, училась. Со слов матери, была несколько вяла, что связывали с приемом препаратов. В 2006 г. обратилась в институт, произведена МРТ, которая не выявила изменений в состоянии каверномы. На ЭЭГ зарегистрирована эпилептоидная активность в левой теменно-затылочной области, усиливающаяся при гипервентиляции. Предложена операция, которая выполнена 07.02.06. Кавернома располагалась субкортикально, арахноидальная оболочка и кора над ней имели следы старых кровоизлияний. Образование удалено полностью.

Гистология: кавернома. Послеоперационный период без особенностей.

Катамнез: приступы не повторялись. Антиконвульсанты отменены 3 года назад.

Двоюродный брат, Х-н К., 1977 года рождения.

Обратился в НИИ нейрохирургии 18.09.09.

Анамнез болезни: длительно страдает приступами по типу абсансов. В последний год присоединились генерализованные судорожные припадки, примерно 1 раз в месяц. Антиконвульсанты не принимал. 12.05.09 произведена МРТ, при которой выявлены множественные небольшие каверномы головного мозга: в медиальных отделах мозжечка справа, в левой височной доле (см. рис. 5, е, ж). Предложено удаление каверномы левой височной доли. От операции воздержался. Назначены антиконвульсанты.

Обсуждение

Представленные в работе результаты обследования 27 человек из 12 семей с наследственными ка-

верномами — первое обобщение этой формы заболевания в отечественной литературе. В зарубежных изданиях разнообразие сведений о семейных каверномах начали появляться около 40 лет назад. В «докомпьютерный» период они были представлены морфологическими исследованиями и клиническими описаниями отдельных семей [5, 7, 17, 30]. С появлением МРТ стали проводиться детальные клиничко-инструментальные исследования в группах с большим числом семей и тщательным обследованием практически всех кровных родственников [6, 12, 16, 23, 27, 31, 32]. В последнее десятилетие приоритет принадлежит исследованиям по генетике каверном. Эти исследования установили связь заболевания с тремя генами 7-й и 3-й хромосом (ССМ1, ССМ2, ССМ3) и их мутациями, лежащими в основе нарушения церебрального ангиогенеза [4, 9, 11, 14, 15, 22—25]. Продолжающиеся клиничко-генетические исследования направлены как на более детальное изучение генов и их мутаций, так и на анализ механизмов реализации патологических генов, что может явиться основой для разработки генной терапии в будущем [3, 24—26].

По данным литературы [16, 28, 31, 32], семейные (наследственные) формы кавернозных ангиом ЦНС составляют от 6 до 50% всех случаев. Столь существенный разброс данных может быть обусловлен разными причинами, главными из которых следует признать количество обследованных в семье родственников и качество МРТ. Среди всех обследованных в институте больных с каверномами семейные формы, включая не доказанные объективными исследованиями случаи, составили 2,3%. Учитывая низкую частоту семейных обследований, эту цифру нельзя считать достоверной.

СК впервые были описаны в испаноязычных семьях. В последующих работах [10, 13, 16, 26, 32] была подтверждена высокая частота семейной формы в этой популяции и установлено, что основным патологическим геном в этих семьях является ген ССМ1 и его мутации. В более поздних публикациях [6, 11, 23, 31] наследственные каверномы описаны в семьях различной национальной принадлежности. Наши данные показывают, что семейные формы есть и в семьях славянского происхождения.

Типичным признаком СК является множественный характер патологии. Множественные каверномы выявлены нами в 67% случаев. Эта цифра несколько ниже, чем в других исследованиях [7, 9, 32], согласно которым множественные каверномы при семейной форме наблюдаются в 80—90% наблюдений. Необходимо отметить, что последняя цифра получена при использовании метода T2* (GRE) — наиболее точного и специфичного для выявления каверном [8, 9, 21]. При использовании этого режима, помимо более точной диагностики каверном больших и средних размеров, можно выявить не

всегда видимые в режимах T1 и T2 мелкие каверномы, в том числе точечные образования — «pinhead» каверномы, по терминологии D. Russell, L. Rubinstein [30], которым принадлежит классическое описание макро- и микроанатомии каверном. Количество точечных каверном может варьировать от единичных до, по меткому выражению J. Zabramski [32], «не поддающегося подсчету». До настоящего времени гистологическая природа этих образований не ясна. Обсуждается вопрос их принадлежности к каверномам или телеангиэктазиям, а также возможность их дальнейшей трансформации [6, 8, 29, 32]. В представленной серии точечные каверномы, включая многочисленные, обнаружены у 5 человек.

Клинические проявления каверном при семейной форме практически не отличаются от таковых при спорадических каверномах, но, по имеющимся в литературе данным, нельзя исключить более высокую частоту кровоизлияний при СК [20]. Это может быть связано как с преобладанием множественных каверном, так и с особенностями их биологического поведения. В пользу последнего предположения свидетельствуют полученные в настоящей работе данные о том, что при семейной форме заболевания первые клинические симптомы в детском возрасте появляются чаще, чем при спорадических каверномах (41,6 и 32,5% соответственно). Установлено также, что при СК клинические проявления болезни в каждом следующем поколении возникали в более раннем возрасте, чем в предыдущем, однако в связи с небольшим числом наблюдений эти данные требуют дальнейшего изучения.

Типичный для семейной формы множественный характер патологии определяет ряд особенностей в лечении больных с клиническими проявлениями заболевания. Это, в первую очередь, выявление каверномы, обуславливающей клиническую симптоматику, с последующим решением вопроса о необходимости, возможности и последовательности удаления каверном. Отсутствие эффекта после удаления одной каверномы обосновывает показания к удалению других, особенно при генерализованных припадках без каких-либо признаков латерализации. В то же время удаление всех бессимптомных каверном у одного больного вряд ли можно считать обоснованным.

По имеющимся в литературе данным [6, 19, 21, 32], в семьях с наследственными каверномами существенно выше риск роста и новообразования каверном. Наши данные не подтверждают этих феноменов, но малочисленность повторных МРТ-исследований не позволяет делать какие-либо выводы.

Закключение

Основная задача публикации — обратить внимание нейрохирургов, неврологов, медицинских ге-

нетиков на необходимость изучения наследственной формы каверном. В первую очередь это связано с особенностями течения заболевания и, следовательно, ведения и лечения членов таких семей. Накопление данных о наследственной форме заболевания необходимо для представления о распространенности данной патологии в стране, формирования во врачебном сообществе единых принципов лечения больных с симптоматическими формами, ведения пациентов с бессимптомными формами, информирования членов семей о возможности рождения ребенка-носителя патологического гена.

Выявление семейной формы должно основываться на тщательном клиническом обследовании больных с каверномами, включающем семейный анамнез и проведение МРТ родственникам больного. Обязательному обследованию подлежат родственники больного с множественными каверномами, а также родственники, имеющие какие-либо проявления патологии ЦНС.

МРТ необходимо выполнять не только в стандартных режимах, но и в режиме T2* (GRE), который является наиболее чувствительным в диагностике каверном. Учитывая данные о возможном росте и новообразовании каверном, всем носителям семейной патологии необходимо проводить повторные МРТ.

Показания к удалению наследственных каверном основаны на тех же принципах, что и при спорадических случаях. Одномоментное удаление бессимптомных каверном при операции по поводу клинически проявившейся каверномы целесообразно в случаях их доступности и низком риске функциональных расстройств.

Необходимы генетические исследования в семьях с наследственными каверномами. Определение патологического гена, типа мутации имеет важное значение для изучения молекулярных основ патологии, что позволит в дальнейшем устанавливать тип течения заболевания и разрабатывать методы генной терапии.

ЛИТЕРАТУРА

1. Белоусова О.Б., Филатов Ю.М., Шишукина Л.В., Сазонова О.Б. Супратенториальные каверномы: клиника, диагностика, лечение. *Вопр нейрохир* 2003;1:3–7.
2. Коновалов А.К., Озеров С.С., Белоусова О.Б. и др. Гигантская кавернозная мальформация мозжечка у младенца. *Вопр нейрохир* 2005;4:27–30.
3. Awad I.A. From mutant mice to «Vascular permeability therapy» in cavernous angiomas? *Neurosurgery* 2009;64:10.
4. Bergametti F., Denier C., Labauge P. et al. Mutations within the programmed cell death 10 gene cause cerebral cavernous malformations. *Am J Hum Genet* 2005;76:42–51.
5. Bicknell J.M., Carlow T.J., Kornfeld M. et al. Familial cavernous angiomas. *Arch Neurol* 1978;35:746–749.
6. Brunereau L., Labauge P., Tournier-Lasserre E. et al. Familial form of intracranial cavernous angioma: MR imaging findings in 51 families. *Radiology* 2000;214:209–216.
7. Clark J.V. Familial occurrence of cavernous angiomas of the brain. *J Neurol Neurosurg Psychiatr* 1970;33:871–876.
8. Clatterbuck R.E., Elmaci L., Rigamonti D. The nature and fate of punctuate (Type IV) cavernous malformations. *Neurosurgery* 2001;49:26–32.
9. Danier C., Labauge P., Brunereau L. et al. Clinical features of cerebral cavernous malformations: patients with KRIT1 mutations. *Ann Neurol* 2004;55:213–220.
10. Dubovsky J., Zabramski J.M., Kurth J. et al. A gene responsible for cavernous malformations of the brain maps to chromosome 7q. *Hum Mol Genet* 1995;4:453–458.
11. Gianfrancesco F., Canella M., Martino T. et al. Highly variable penetrance in subjects affected with cavernous cerebral angiomas (CCM) carrying novel CCM1 and CCM2. *Am J Med Genet B Neuropsychiatr Genet* 2007;144B:691–695.
12. Gil-Nagel A., Wilcox K.J., Stewart J.M. et al. Familial cerebral angioma: clinical analysis and phenotypic classification. *Epilepsy Res* 1995;21:27–36.
13. Günel M., Awad L.A., Finberg K. et al. A founder mutation as a cause of cerebral cavernous malformation in Hispanic Americans. *N Engl J Med* 1996;334:946–995.
14. Hayman L.A., Evans R.A., Ferrell R.E. et al. Familial cavernous angiomas: natural history and genetic study over a 5-year period. *Am J Med Genet* 1982;11:147–160.
15. Johnson E.W., Zabramski J.M. Genetics of cerebral cavernous malformations. *Cavernous Malformations of the Brain and Spinal Cord*. Eds. Giuseppe Lanzino, Robert Spetzler 2007; 26–29.
16. Kattapong V.J., Hart B.L., Davis L.E. et al. Familial cerebral cavernous angiomas: clinical and radiologic studies. *Neurology* 1995;45:492–497.
17. Kidd H.A., Cumings J.N. Cerebral angiomas in an Icelandic family. *Lancet* 1947;1:747–747.
18. Kufs H. Über heredofamiliäre Anioomatose des Gehirns und der Retina. In: Beziehungen zueinander und zur Angiomasose der haut. *Ztschr Neurol Psych* 1928;13:651–686.
19. Kuhn J., Knitelius H.O., Bevermeyer H. Multiple cerebral cavernous malformations: typical pattern on MR imaging and appearance of a new lesion in the follow-up MRI. *Rontgenpraxis* 2004;5:200,202:Abstract.
20. Labauge P., Brunereau L., Laberge S., Houtteville J.P. Prospective follow-up of 33 asymptomatic patients with familial cerebral cavernous malformations. *Neurology* 2001;57:1825–1828.
21. Lehnhardt F.G., von Smekal U., Ruckreim B. et al. Value of gradient-echo magnetic resonance imaging in the diagnosis of familial cerebral cavernous malformation. *Arch Neurol* 2005;62:653–658.
22. Liquori C.L., Berg M.J., Squitieri F. et al. Low frequency of PDCD10 mutations in a panel of CCM3 probands: potential for a fourth CCM locus. *Hum Mutat* 2006;27:118.
23. Notelet L., Chapon F., Khoury S. et al. Familial cavernous malformations in a large French kindred: mapping of the gene to the CCM1 locus on chromosome 7q. *J Neurol Neurosurg Psychiatr* 1997;63:40–45.
24. Pagenstecher A., Stahl S., Sure U., Felbor U. A two-hit mechanism causes cerebral cavernous malformations: complete inactivation of CCM1, CCM2 or CCM3 in affected endothelial cells. *Hum Mol Genet* 2009;18:911–918.
25. Penco S., Ratti R., Dianchi E. et al. Molecular screening test in familial forms of cerebral cavernous malformation: the impact of the multiplex ligation-dependent probe application approach. *J Neurosurg* 2010;110:929–934.

26. *Revenku N., Viccula M.* Cerebral cavernous malformation: new molecular and clinical insights. *J Med Genet* 2006;49:716–721.
27. *Rigamonti D., Hadley M.N., Drayer B.P. et al.* Cerebral cavernous malformations: incidence and familial occurrence. *N Engl J Med* 1988;319:343–347.
28. *Rigamonti D., Drayer B.P., Johnson P.C. et al.* The MRI appearance of cavernous malformations (angiomas). *J Neurosurg* 1987;67:518–524.
29. *Rigamonti D., Johnson P.C., Spetzler R.F. et al.* Cavernous malformation and capillary telangiectasia: a spectrum within a single pathological entity. *Neurosurgery* 1991;28:60–64.
30. *Russell D.S., Rubinstein L.J.* Pathology of tumors of the nervous system. 6th Ed. London 1998:260–282.
31. *Ying M., Yao Z., Liang-Fu Z. et al.* A novel gen mutation (1292 deletion) in a Chinese family with cerebral cavernous malformations. *Neurosurgery* 2005;56:1:149–153.
32. *Zabramski J.M., Wascher T.M., Spetzler R.F. et al.* The natural history of familial cavernous malformations: results of an ongoing study. *J Neurosurg* 1994;80:422–432.

Комментарий

Статья посвящена сравнительно малоизученной патологии — семейным формам кавернозных ангиом (КА) — и является первой публикацией на эту тему в отечественной литературе. Природа семейной формы КА, их клиническое проявление и диагностические признаки мало отличаются от спорадических форм КА. Кавернозные ангиомы (КА), известные также как кавернозные гемангиомы, или кавернозные мальформации, являются сосудистыми пороками развития. Согласно данным литературы, они состоят из тонкостенных гиализированных, выстланных эндотелиальными клетками сосудистых каналов, которые заполнены кровью или тромбированы. Кровоток в КА выражен слабо или вообще отсутствует. Это объясняет относительно плохую выявляемость КА методом церебральной ангиографии. При этом на ангиограммах чаще всего определяется локальная венозная патология и значительно реже — изменения в поздней артериальной фазе или появление афферентных сосудов. Необходимо отметить, что для достоверного выявления отмеченных ангиографических признаков желательным выполнением дигитальной субтракционной ангиографии. Опыт показывает, что в отличие от типичных артериовенозных мальформаций только ангиографические изменения, обнаруженные у пациентов с подозрением на КА, без данных МРТ недостаточны для окончательной диагностики и решения вопросов хирургической тактики. Встречаемость КА составляет примерно 0,3%. Считается, что КА составляют 5–13% всех пороков развития сосудистой системы головного мозга. Следует согласиться с авторами статьи о том, что до широкого внедрения метода МРТ кавернозные ангиомы диагностировались редко. К 1976 г. в литературе было представлено всего 163 случая. В последующие годы выявляемость каверном значительно возросла и диагностика стала возможной до возникновения клинических симптомов заболевания. И тем не менее, по данным литературы, около 40% обнаруживаемых каверном являются «случайными» находками при МРТ, проводимой по различным поводам. Частота семейной формы КА, по данным разных авторов, колеблется от 6 до 50% всех случаев. Имеются сведения о более высокой распространенности семейных форм в мексиканско-американской или испаноязычной этнической популяции, что объяснялось наличием определенного гена, ответственного за эту патологию. Изучение генетических особенностей данного заболевания продолжается, и не исключено, что первоначальная концепция исследователей об этнической предрасположенности этой патологии может быть пересмотрена. Подтверждением могут служить данные авторов настоящей статьи, а

также данные S. Battistini и соавт. (2007), V. Marini и соавт. (2003), H. Craig и соавт. (1998), M. Ying и соавт. (2005) о выявляемости семейной формы КА в итальянских, французских, китайских семьях и в кавказской популяции.

Клинические проявления каверном довольно разнообразны. Клиническая картина заболевания, описанная в комментируемой статье, типична для большинства КА. Чаще всего это заболевание проявляется эпилептическими припадками, несколько реже могут наблюдаться и другие симптомы: параличи отдельных черепно-мозговых нервов, гемипарез, нарушения чувствительности по гемипиту, атаксии (при локализации в стволовых отделах), гемипализм. Как отмечают авторы статьи, при семейных формах по сравнению со спорадическими формами чаще встречаются кровоизлияния, а также многоочаговые поражения. Это полностью соответствует установившемуся в литературе мнению.

В целом частота кровоизлияний при каверномах, по сведениям разных авторов, колеблется в довольно широком диапазоне. Анализ данных 20 авторов, представивших по совокупности 2100 наблюдений с кавернозными мальформациями (включая семейные и спорадические формы) за период 1986–2009 гг., показал следующее распределение по частоте клинических проявлений каверном: эпилептические приступы — 39%; ежегодный риск первого кровоизлияния — 0,1–2,5%; повторное кровоизлияние — 38,5%; локальный неврологический дефицит — 36%; головная боль — 28%; распространенный неврологический дефицит — 27% (С. Washington и соавт., 2010). Кроме кровоизлияния из КА, отягощающими течение заболевания факторами можно считать и вероятность увеличения размера каверномы, а также образование новых каверном (феномен, обозначенный в литературе термином «de novo»), что более характерно для семейных форм КА. Существует мнение, что при семейной форме КА этот феномен имеет место в 27,5–30% случаев, в то время как при спорадических формах развитие новых КА наблюдается только в 4,1% (E. Pozzati и соавт., 1996).

В некоторых работах было показано, что в течение относительно длительного времени может изменяться и размер различных форм КА, в сторону как уменьшения, так и увеличения. Так, D. Kim и соавт. (1997) при ретроспективном анализе клинического материала показали, что средний размер КА при начальном обследовании был 14,2 мм, а при повторных исследованиях — 9,1 мм. R. Clatterbuck и соавт. (2000) в течение 3,7 года наблюдали 68 пациентов, из которых у 22% размер КА не менялся, у 43% — увеличился и у 35% — уменьшился. Примечателен тот

факт, что в части случаев в процессе наблюдения периоды увеличения размера КА сменялись периодами уменьшения. Причем данные, свидетельствующие о корреляции между увеличением размера КА и частотой кровоизлияния, отсутствуют. Патогенез феномена «de novo», как и динамики размера КА, изучен крайне мало. Некоторые исследователи считают, что важную роль в феномене роста КА могут играть механизмы эндотелиальной пролиферации и ангиогенеза, которые регулируются белками так называемого внеклеточного матрикса. В этом отношении представляет большой интерес работа F. Maiuri и соавт. (2006), в которой приводятся результаты исследования влияния некоторых факторов роста на патогенез КА в различных клинических группах. Авторы изучали биопсийный материал, полученный при хирургическом лечении 43 пациентов с КА как спорадической, так и семейной формы. Исследование проводилось на протяжении 13 лет. Пациенты были разделены на две группы. В 1-ю группу вошли пациенты с минимальной симптоматикой, устойчивыми размерами КА (менее 2 см в диаметре), отсутствием масс-эффекта и редкими эпизодами кровоизлияния. 2-ю группу составили пациенты с «агрессивным» (терминология авторов) клиническим поведением: диаметр КА превышал 2 см, были зарегистрированы рост КА, наличие масс-эффекта, многоочаговые поражения, более частые кровоизлияния. 2-я группа была представлена в основном больными с семейной формой КА. Проводились как гистологическое, так и иммуногистохимические исследования операционного материала (удаленная кавернома и перифокальная ткань). При этом исследовали экспрессию таких факторов, как пролиферативные клеточные антигены, тромбоцитарный фактор роста, фактор роста сосудистого эндотелия, трансформирующие факторы роста. При исследовании ткани удаленной каверномы обнаружено, что содержание факторов роста и индексы пролиферации были несколько выше во 2-й группе. При исследовании перифокальной паренхимы оказалось, что эта разница гораздо существеннее, т.е. содержание факторов роста и индексы пролиферации в перифокальной паренхиме пациентов 2-й группы были значительно выше. Это позволило авторам заключить, что расположенная вблизи КА «возбужденная» глиальная ткань может быть предрасположена к ангиогенезу, создавая в конечном счете новые полости, содержащие кровь, с дальнейшим ростом и прогрессированием каверномы. Мутации определенных генов при семейной форме КА, вероятно, создают предрасположенность к активизации факторов роста и ангиогенеза.

Несмотря на малочисленность подобных исследований, можно считать, что патогенез семейных форм КА является достаточно динамичным процессом, при котором проявляется тенденция к росту КА. Поэтому клиническое течение КА, как и прогноз заболевания, даже при асимптоматическом варианте не так безобидны, как принято считать, и заслуживают особого внимания, в аспекте выбора своевременной и оптимальной тактики лечения.

В этой связи следует отметить, что комментируемая статья, кроме очевидного академического интереса, имеет также вполне определенное практическое значение. Здесь следует добавить, что особенно актуальной, по нашему мнению, является проблема раннего выявления и своевременного лечения КА у женщин детородного возраста и беременных на ранних стадиях гестации. Мы имеем опыт сотрудничества с родильным домом на 300 коек, который

наряду с нашей нейрохирургической клиникой входит в структуру городской многопрофильной больницы. По нашим данным, частота КА, выявленных при МРТ, проведенной у беременных по поводу эпилептических припадков или кровоизлияний, составляет в среднем 2 случая в год. Учитывая вероятность бессимптомного носительства КА и отсутствие данных МРТ в подавляющем большинстве случаев, можно предполагать, что частота недиагностированных КА выше.

При выявлении КА на поздних стадиях беременности, особенно на фоне состоявшегося кровоизлияния или эпилептических припадков, перед нейрохирургом ставится сложная задача определения оптимальной тактики, поскольку ожидаемые роды могут протекать с серьезными осложнениями и риском для жизни и здоровья как роженицы, так и ребенка. В этом аспекте становится очевидным важность ранней диагностики КА. Здесь могут быть использованы как расширенные скрининговые методики, так и изменение требований к протоколу диспансеризации беременных в женских консультациях, в частности, введение процедуры МРТ на ранних стадиях гестации в группах риска. Безусловно, организовать всеобщее МРТ-обследование женщин детородного возраста трудно. Один из реальных путей решения этой задачи — тщательное генетическое обследование с целью выделения группы риска, а также применение доступных молекулярных скрининговых тестов для выявления скрытых форм семейных КА. Примером подобной методики является специальный генетический тест (MLPA), разработанный S. Penco и соавт. (2009). Авторы рассматривают этот тест как пробу для выявления скрытых семейных форм КА. В данном случае положительный тест на КА можно считать абсолютным показанием для проведения МРТ. В комментируемой статье приведены результаты хирургического лечения 15 больных с семейной формой КА. Исходы хирургического лечения в представленной серии наблюдений вполне благоприятные и в целом соответствуют результатам, опубликованным в литературе. Следует также согласиться с применяемой тактикой хирургического лечения, поскольку она соответствует общепринятым принципам в отношении КА. Тем не менее хотелось бы знать мнение авторов об эффективности и перспективах радиохирургического метода при лечении как семейных, так и спорадических форм КА, тем более что в литературе имеются соответствующие сообщения. Так, C. Chou и соавт. (2010) отмечают, что у 7 пациентов с КА области кавернозного синуса через 6 мес после применения методики гамма-ножа выявлено уменьшение объема каверномы в среднем на 72%, а через 5 лет — в среднем на 82%. Похожие результаты представили X. Liu и соавт. (2010). На основании имеющихся публикаций складывается мнение, что применение радиохирургии (гамма-нож) эффективно также в отношении профилактики повторных кровоизлияний из КА. По данным D. Kim и соавт. (2002), после радиохирургии, примененной в группе пациентов с КА, перенесших кровоизлияние, риск повторного кровоизлияния при длительном наблюдении значительно снизился по сравнению с группой неоперированных пациентов (1,55 и 35,5% соответственно). Аналогичные сведения представили E. Monaco и соавт. (2010), которые наблюдали больных с КА ствола, перенесших радиохирургическое лечение, в течение 5 лет: частота кровоизлияний из КА до радиохирургии была 32,38%, после нее — 8,22%. Y. Huang и соавт. (2006) применили радиохирургический метод у

30 больных с КА (катамнез до 10 лет) — повторное кровотечение было отмечено у 1 (0,67%) больного.

Мы полагаем, что читатели могут заинтересовать результаты лечения в довольно большой серии наблюдений, опубликованные G. Nagy и соавт. (2010). Авторы применили радиохирургическую методику у 113 пациентов с КА ствола и области зрительного бугра. В 1-ю группу были включены пациенты с одним перенесенным кровоизлиянием (72 больных), во 2-ю группу — с повторными кровоизлияниями (41). После радиохирургического лечения во 2-й группе частота повторных кровотечений за 2 года наблюдения уменьшилась до 15% (аналогичный показатель у неоперированных больных составляет 30,5—38%). В более поздние сроки катамнеза этот показатель снизился до 2,4%. В 1-й группе больных частота повторных кровоизлияний снизилась до 1,3% (у неоперированных больных — 2,2%). Повторные кровоизлияния, отмеченные после радиохирургии, имели более благоприятное течение и приводили к постоянному неврологическому дефициту в 7,3% случаев в отличие от повторных кровотечений, которые наблюдались до радиохирургии и осложнялись аналогичным неврологическим дефицитом в 43%. Стойкие неблагоприятные пострадиационные эффекты (перифокальный отек) были слабо выражены и наблюдались в

7,3% случаев. Сведений о динамике эпилептических приступов авторы не приводят, так как с учетом локализации КА эпилептические припадки до начала лечения наблюдались лишь у 1,7% пациентов. Следует отметить, что, несмотря на приведенные рядом авторов благоприятные результаты радиохирургического лечения КА, показания к применению этой методики окончательно не разработаны. Если в отношении профилактики повторных кровоизлияний у пациентов, перенесших многократные кровоизлияния, имеется более согласованная позиция в отношении показаний к радиохирургии, особенно при КА, расположенных в труднодоступных областях, то в отношении пациентов, не перенесших кровоизлияние или перенесших всего одно кровоизлияние, мнения авторов о показаниях к радиохирургии расходятся. Тем не менее очевидно, что необходимы дополнительные исследования с целью определения преимуществ того или иного метода лечения КА, уточнения показаний к прямому хирургическому вмешательству или радиохирургии. В целом можно заключить, что проблема как семейных, так и спорадических форм КА приобретает все более четкие очертания и в силу накопленных к настоящему времени знаний представляется актуальной и достаточно емкой, что требует дальнейших исследований в этом направлении.

А.С. Сарибекян (Москва)